

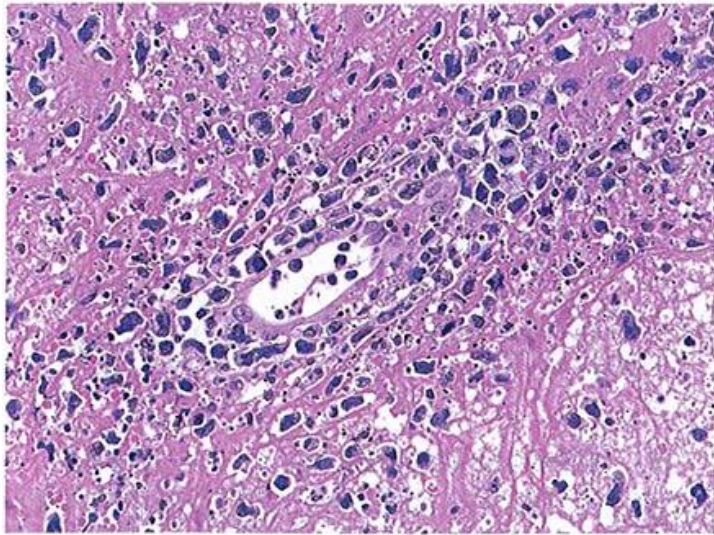図1 節外性NK/T細胞リンパ腫，鼻型 壊死を背景に中型～大型で核形不整の強い腫瘍細胞が血管壁に浸潤増殖している。胡瓜状の形をした細胞 (cucumber cell) も認められる。

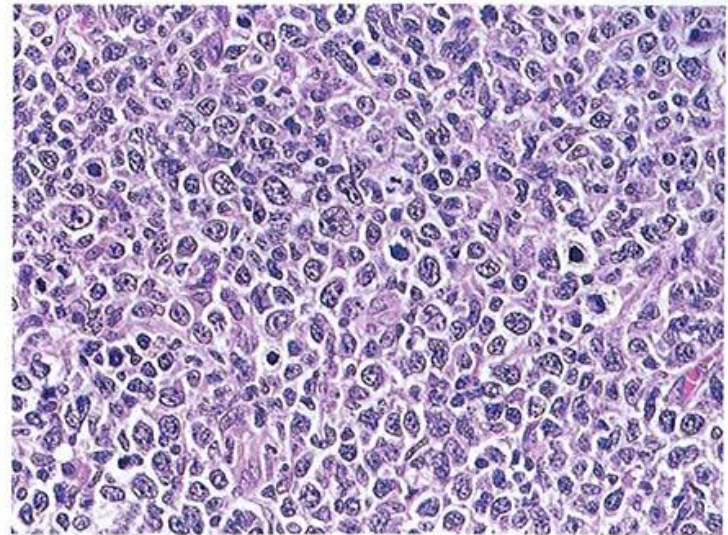


図2 節外性NK/T細胞リンパ腫，鼻型 大型で異型性の強いリンパ腫細胞のびまん性増殖を認める。HE標本のみではDLBCLとの鑑別が困難である。

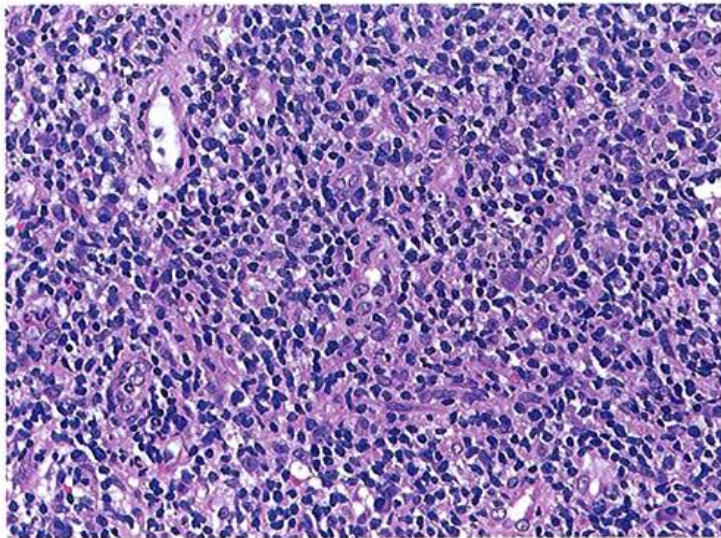


図3 節外性NK/T細胞リンパ腫，鼻型 非常に小型で異型性の乏しいリンパ腫細胞からなり、HE染色標本のみでは診断が難しい。

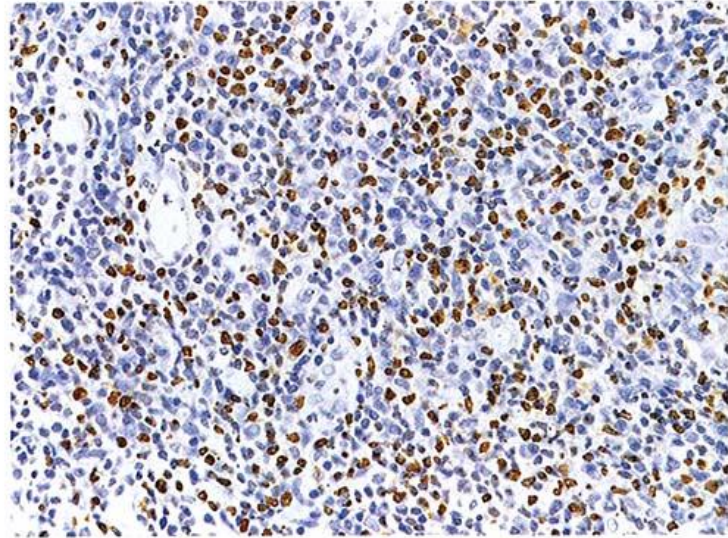


図4 節外性NK/T細胞リンパ腫，鼻型 (図3と同一症例) 異型性の乏しい腫瘍細胞はEBER-*in situ* hybridizationに陽性を示す。